Hiekkapuhalletut Osfix-implantit

Eläinhistologia, kliininen seuranta ja potilaiden tyytyväisyys

KARI LUOTIO

Aloittaessamme Osfix-implantin kehitystyön olimme varsin tietoisia siitä, että implanttien stabiilius leikkauksen jälkeen paranee useiden kuukausien ajan (1), että leikkauksen yhteydessä käytettävä sisäinen jäähdytys on hyödyllistä (2) sekä siitä, että merkittävin implanttien menetyksen syy on puutteellinen puhdistus (3). Lisäksi tiesimme, että marginaalisella luun menetyksellä ei ollut eroa käytettiinpä runkorakenteena kultaa tai kromikobolttia (4, 5). Implanttihoidot ovat myös erittäin kalliita potilaille. Siksi päätimme kehittää kaksivaiheisen implantin, jonka asennuksessa käytetään sisäistä jäähdytystä ja johon liitetään ilman väliosia helposti puhdistettava kromikobolttirakenteinen, hinnaltaan edullinen protetiikka. Mitään näyttöä ei ollut osseointegraatio-ominaisuuksien parantamisesta teollisessa mielessä edullisella hiekkapuhalluksella, koska julkaisut keskittyvät joko sileäpintaisiin tai plasmapinnoitettuihin implantteihin.

Osfix-hammasimplanttijärjestelmä kehitettiin auttamaan potilaita, joilla on ongelmia kokoproteesien kanssa tai paljon menetettyjä hampaita, ei siis yksittäisten hampaiden korvaamiseen. Alaproteesiongelmaiset (**kuva 1**) olivat ensimmäinen ryhmä, joita voitiin auttaa Osfix-implanttijärjestelmän avulla. Seuraavaksi tulivat sekä ylä- että alaleuan kiinteät proteesit (**kuva 2**), ja viimeisin ja suppein käytön aihe ovat aukot, joihin voidaan asentaa vähintään kolme implanttia (**kuva 3**). Myös BiOsfix eli yksittäishammasimplanttimme (**kuva 4**) on tällä hetkellä jo kliinisessä käytössä.

Osfix-hammasimplantin tieteellisen perustan muodostavat useat kansainväliset julkaisut (**laatikko 1**), joista kolme tärkeintä raportoidaan lyhennettyinä tässä artikkelissa.

Tutkimusmenetelmät ja tulokset

Kliininen esitutkimus

Eläinkokeissa käytetyt implantit valmistettiin valamalla luokan 2 titaanista. Ennen implantointia ne hiekkapuhallettiin alumiinioksidilla ja steriloitiin autoklaavissa. Kaikkien implanttien pituus oli 8,0 mm ja halkaisija 3,1 mm.

Hiekkapuhallettu titaanipinta on selvästi karhea (**kuva 5**). Lisäksi röntgenemissiospektri osoittaa, että pinnan atomipainosta 70—80 % on titaania ja 20—30 % alumiinia, molemmat näistä oksideina.

Tutkimuksessa asennettiin yhteensä 40 implanttia kymmenen beaglekoiran alaleukaan. Koe-eläimet olivat keskimäärin 11,1 kuukauden ikäisiä ja painoltaan 11,5 kg. Toimenpiteet tehtiin suonensisäisessä barbituraattianestesiassa, ja toimenpiteessä poistettiin alaleuan molemmilta puolilta takimmaiset poskihampaat. Tämän jälkeen porattiin normaalilla implanttiporalla ulkoista jäähdytystä käyttäen kummallekin puolelle alaleukaan kaksi reikää, joihin asetettiin edellä mainitut titaani-implantit, yhteensä neljä implanttia jokaiselle koe-eläimelle.

Toimenpiteen jälkeen koe-eläimille annettiin antibioottitukihoito. Eläimille syötettiin pehmeää ruokaa ensimmäiset seitsemän päivää. Implantteja ei rasitettu kolmen kuukauden paranemisaikana, joskaan koe-eläintä, päinvastoin kun ihmistä, ei voida käskeä varomaan leikkausaluetta. Koirat pikemminkin tekevät kaikkensa päästäkseen eroon implanteista, ja osa tutkimusaineistosta jouduttiin hylkäämään tämän vuoksi. Paranemisajan jälkeen eläimet lopetettiin antamalla kuolettava barbituraattiannos, ja luupalat, joihin implantit oli asetettu, siirrettiin formaliiniliuokseen. Ennen histologisten leikkeiden valmistusta luupalat röntgenkuvattiin tekniselle hienoraefilmille. Kuvien perusteella hylättiin testi-implantit, joissa oli yli yhden millimetrin syvyisiä luutaskuja, ja viisitoista näytettä valittiin histologiseen analyysin. Näytteet dehydroitiin alkoholilla, akryloitiin ja niistä valmistettiin 10 μm:n leikkeet, jotka värjättiin yksiprosenttisella toluidiinisinisellä. Valomikroskoopilla otettiin valokuvat, jotka koottiin takaisin kokonaisiksi implanteiksi. Histomorfometrinen analyysi tehtiin implantin siltä sivulta, joka oli vähiten kärsinyt histologisen preparaatin valmistuksessa.

Histologisessa tutkimuksessa havaittiin hyvä kontakti luun ja edellä

Kuva 1. Osfix-peittoproteesi.

Kuva 2. Osfix kiinteä kokoproteesi

Kuva 3. Osfix-silta eli kiinteä osaproteesi ja BiOsfix-yksittäiskruunu.

Kuva 4. BiOsfix yksittäishammas varsinaista tuotetta edeltäneen kliinisen kokeen implanttiprototyypin päällä.



Kuva 5. Sivukuva (EM) hiekkapuhalletusta implanttiruuvista.

Kuva 6. Valomikroskooppikuvien kooste implantin ja luun kontaktista eläinkokeessa.

mainitulla tavalla karhennetun titaanipinnan välillä. Lisäksi histomorfometrinen analyysi osoitti, että suurin osa (65 %) implanttipinnasta oli luukontaktissa (**taulukko 1**, **kuva 6**).

Kliininen tutkimus

Yhteensä 59 potilaalle asetettiin 210 implanttia. Toimenpiteistä 45 tehtiin Kuopion yliopiston Hammaslääketieteen laitoksella ja 14 Tampereen Yliopistollisessa Keskussairaalassa. Seurantatutkimuksessa oli mukana 57 potilaan 203 implanttia. Potilaiden ikä vaihteli 41—75 vuoden välillä. Heistä 34 oli naisia ja 23 miehiä. Heistä 25:llä proteettinen rakenne toteutettiin kolmella implantilla ja 32:lla neljällä implantilla (**taulukko 2**).

Implantointitoimeenpiteessä viilto tehtiin *nervus mentaliksen* aukkojen väliin hammasharjanteelle, hermon ulostuloaukot paikannettiin ja harjanne tasoitettiin leveällä ruusuporalla. Ulkoista jäähdytystä käyttäen porattiin 3—4 implantille reiät, joista kuhunkin asetettiin Osfix-titaani-implantti mitoiltaan 15,0/3,7 mm. Implanttien sylinteriosuus naputeltiin kevyesti vasaraa ja lyöntipuikkoa käyttäen paikoilleen ja ruuviosuus kiristettiin räikällä. Implanttien päälle asetettiin sulkuruuvit ja implantin ja sulkuruuvin väliin applikoitiin ruuvirakenteiden käsittelyä helpottavaa, antibioottia ja kortikoidia sisältävää Terra-Cortril-P0174® (Pfizer) -voidetta. Haava suljettiin patjaompeleilla.

Kolmen kuukauden paranemisvai-

Taulukko 4. Implanttihoidon vaikutus elämänlaatuun (49 potilaan aineisto).

Vaikutus	myönteinen	ei vaikutusta	kielteinen
Puheeseen	37	10	2
Pureskeluun	48	1	0
Ulkonäköön	31	17	1
Kanssakäymiseen	43	6	0
Nauramiseen	48	1	0

Taulukko 5. Osseointegraation pinta-ala karkeapintaisilla implanteilla eri tutkimuksissa.

Pinta-ala %	Viite
50—65	14. Steflik ym. 1996
56—77	10. Sennerby ym. 1991
58—77	9. Trisi ym. 1999

Taulukko 6. Kliinisten tutkimusten tuloksia alaleuan peittoproteesitapauksissa.

Potilaiden lukumäärä	Seuranta-aika (v)	Onnistumis -prosentti	Keski-määräinen luukato (mm)	Viite
52	3	95	0,13	15. Deporter ym. 1996
21	5	86	?	16. Wamsley ja Frame 1997
226	6	97	?	17. Chiapasco ym. 1997
47	5	93	?	18. Deporter ym. 1999
17	6	88	"Minimaalinen"	19. Stelligsma ym. 2000
14	6	85	0,97—1,29	20. Smedberg ym. 1999
21	3	96	?	21. Gatti ym. 2000
46	5	92	"Ei merkittävä"	22. Hellem ym. 2001
18	3	100	0,58	Nykyinen tutkimus

rempana (**kaavio 1**). Uusien proteesien ja implanttirakenteiden puhdistamista potilaat pitävät yksinkertaisena ja puhdistaminen tapahtuu riittävän usein. Välineistä käytetyimmät ovat hammasharja ja hammasväliharja. Proteesien puhdistamista pidetään kuitenkin helpompana kuin kiskon puhdistamista (**kaavio 2**).

Tilastolliset menetelmät

Tilastollisessa analyysissa käytettiin SPSS-ohjelmaa. Varianssianalyysillä tutkittiin taustamuuttujien merkitystä, ja box-blot-kuvaajat tuotettiin ilmaisemaan vastausten kvartiileja.

Kaavio 1. Potilaiden kokemus aiemmista ja nykyisistä proteeseista (0 = huono, 10 = hyvä) sekä koettu tarve yläproteesinkin kiinnittämiselle (0 = ei tarvetta, 10 = suuri tarve).

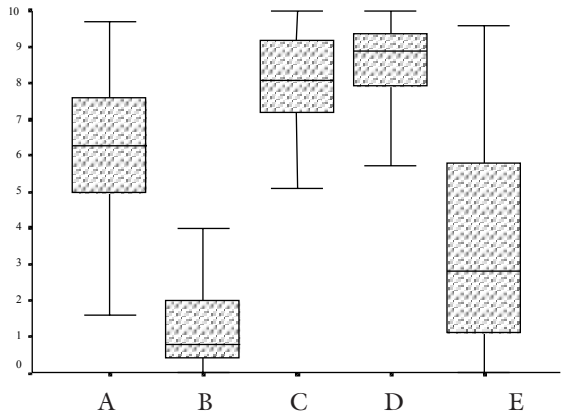

A) aiempi yläproteesi, B) aiempi alaproteesi, C) nykyinen yläproteesi, D) nykyinen alaproteesi (kisko), E) yläproteesin kiinnitystarve.

Tilastolliset merkitsevyydet: A—C: $p < 0{,}0001$* B—D: $p < 0{,}0001$*

Pohdinta

Titaani-implantin pinnan karhentaminen alumiinioksidihiekkapuhalluksella ei suinkaan estä osseointegraatiota vaan lisää sitä. Tätä kuvastavat sekä kiinnittävän pinta-alan että kiinnittävän voiman lisääntyminen, joista oman työmme kanssa samansuuntaisia raportteja on esittänyt useampi tutkimusryhmä (6, 7, 8). Erityyppisten implanttipintojen integraatioala on vaihdellut eri raporteissa sileän pinnan muutaman prosentin luukontaktista (9) aina 60—80 %:iin (10). Karkeapintaisilla implanteilla tämä vaihteluväli on ollut selvästi pienempi, kuten on esitetty **taulukossa 5**.

Implantoinnin onnistumisen seurantatutkimuksissa kiinnitetään yleisesti ottaen huomiota:

1. Asetettujen ja poistettujen implanttien määrien suhteeseen, joka yleensä esitetään prosenttilukuna. Eri tutkimuksissa onnistumisprosentti vaihtelee varsin paljon, mutta Osfix-implanttien onnistumisprosentti on säilynyt sadassa kolmen vuoden seurannassa. Vanhimmat työt ovat nyt viisi vuotta vanhoja.
2. Marginaaliseen luun menetykseen. Kummankin parametrin esiintyvyys peittoproteesien yhteydessä on esitetty **taulukossa 6**. Tämän tutkimuksen tulokset ovat siis vertailukelpoisia muiden vastaavan kaltaisten tutkimusten kanssa.

Osfix-implanttikiinnityksen valmistamisesta oli tutkimuksemme potilaille selkeää etua. Nykyiset proteesit koettiin edellisiä paremmiksi. Tärkeimpinä muutoksina potilaat toivat esille sekä toiminnallisen että sosiaalisen muutoksen: syömisen ja nauramisen helpottuminen koettiin tärkeimmiksi asioiksi. Vastaavan ilmiön ovat havainneet useat tutkimusryhmät (11, 12, 13). Edellisten lisäksi voimme todeta, että potilaat kokevat ulkoisen olemuksensa kohentuneen sekä puhumisen ja sosiaalisen kanssakäymisen helpottuneen. Näihin seikkoihin myös muut (13) ovat kiinnittäneet huomiota.

Johtopäätökset

Alumiinioksidihiekkapuhallus lisää titaanipinnan karheutta ja samalla parantaa pinnan osseointegraatio-ominaisuuksia.

Osfix-implanteilla komplikaatioita on erittäin vähän ja keskimääräinen luun menetys kolmen vuoden seurannassa puolen millimetrin luokkaa. Testiryhmässä implantteja ei ole menetetty lainkaan.

Implantointi parantaa selkeästi potilaiden sekä toiminnallista että sosiaalista elämänlaatua, ja potilaat pitävät kiskokiinnitteisen irrotettavan proteesin puhdistamista yksinkertaisena.

Tiivistelmä

Osfix-implantin kliiniset esitutkimukset käsittivät kymmenelle beagle-koiralle tehtyjen implantointien histomorfometriset analyysit sekä hiekkapuhalletun titaanipinnan karakterisoinnin elektronimikroskopialla. Kliinisessä tutkimuksessa yhteensä 59 potilaalle asetettiin 210 implanttia alaleuan etualueelle *n. mentaliksen* aukkojen väliin. Proteettisena ratkaisuna käytettiin kromikoboltista valmistettua Dolder-tyyppistä kiskoa ja irtoproteesia. Potilaiden tyytyväisyyttä selvitettiin lähettämällä kyselykaavake koeryhmään kuuluneille. Kyselyssä tiedusteltiin potilaiden omaa käsitystä rakenteiden puhdistettavuudesta sekä implanttiratkaisun merkityksestä elämänlaadulle.

Tarkasteltaessa Osfix-implantin pintaa elektronimikroskoopilla, havaitaan siinä voimakas karheus. Pinta sisältää sekä titaania että alumiinia, jotka molemmat esiintyvät oksideina. Histomorfometrisessä analyysissä 65 % implantin pinnasta on tiiviin luun peittämää. Kliinisissä kokeissa implantteja ei ole menetetty, joten kolmen vuoden onnistumisprosentti on edelleen 100. Vanhimmat näistä implanttitöistä ovat tällä hetkellä olleet viisi vuotta paikoillaan. Röntgenkuvin mitattu luukato on säilynyt puolessa millimetrissä koko seuranta-ajan. Potilaat ovat olleet erittäin tyytyväisiä: kaikki koeryhmän jäsenet pitävät uutta alaleuanproteesia merkittävästi parempana kuin edellistä. Myös yläleuan uusi tavanomainen irtoproteesi koetaan selkeästi paremmaksi kuin edellinen. Potilaat kokevat kykenevänsä puhdistamaan rakenteen tehokkaasti.

Kaavio 2. Potilaiden oma käsitys kyvystään käyttää erilaisia puhdistusapuneuvoja (0 = heikko, 10 = hyvä) sekä kyky kiskon ja proteesin puhdistamiseen.

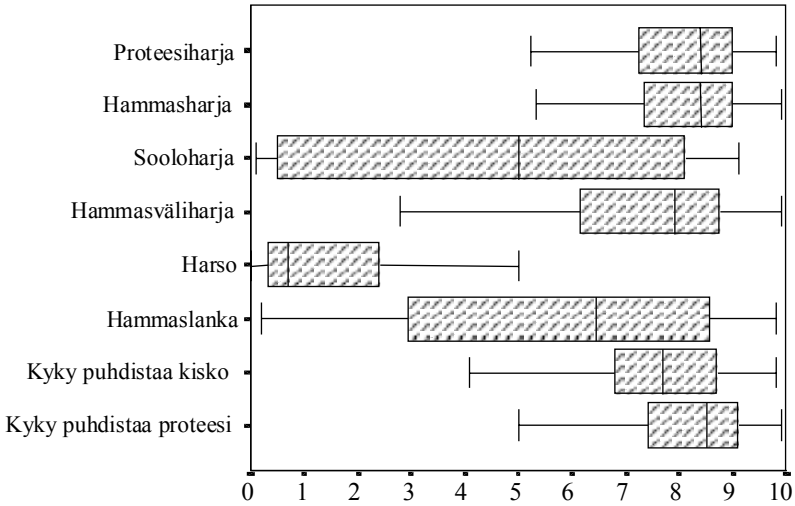



Kuva 7. Osfix-implantit: pituudet 11 mm ja 13,5 mm, halkaisija 3,75 mm.

Sandblasted Osfix-implants

The preclinical testing of Osfix Dental Implant System consisted a total of 40 aluminium oxide sandblasted, custom made and cast pure grade-2 titanium implants which were inserted into the mandibular bones of 10 beagle dogs. Characterisation of the implant surface was performed with standard SEM-methods. X-ray measurements and histomorphometrics were used to analyse the osseointegration properties.

In the clinical test a total of 59 patients were operated on and the number of implants inserted was 210. After a three month healing period, impressions for the bar structures were taken and the CoCr mesiostructure bars fabricated. These bars were then connected to an over-denture.

The questionnaire was mailed later to 58 people to determine the effects of implantation on the quality of life and to obtain information on the oral home care of patients.

The surface of titanium after sandblasting shows extensive roughening and the surface contains titanium and aluminium, both as oxides. The light microscope evaluation shows that the majority (65%) of implant surface is in contact with bone. At the three year follow-up inspection, no implants were lost. The mean marginal bone loss was approximately 0.5 mm. After the first year's initial marginal bone loss, no increase in bony pocket depth was detected.

Patient satisfaction was on high level: the patients considered their present mandibular and maxillary prostheses significantly better than those they had used previously. Moreover, the patients felt confident with the various cleaning methods used in their oral care

Kirjallisuus:

1. Kraut R, Dootson J, McCullen A. Biomechanical analysis of osseointegration of IMZ implants in goat mandibles and maxillae. Int J Oral Maxillofac Implants 1991; 6: 187—194.
2. Watanabe F, Tawada Y, Komatsu S, Hata Y. Heat distribution in bone during preparation of implant sites: heat analysis by real-time thermography. Int J Oral Maxillofac Implants 1992; 7: 212—219.
3. Hertel R, Kalk W. Influence of the dimensions of implant superstructure on peri-implant bone loss. Int J Prosthodont 1993; 1: 18—24.
4. Cox J, Zarb G. The longitudinal clinical efficacy of osseointegrated implants : a 3-year report. Int J Oral Maxillofac Implants 1987; 2: 91—100.
5. Albrektsson T, Zarb C, Worthington P, Eriksson A. The long-term efficacy of currently used dental implants: a review and proposed criteria of success. Int J Oral Maxillofac Implants 1986; 1: 11—25.
6. Feighan J, Goldberg V, Davy D, Parr J, Stevenson S. The influence of surface-blasting on the incorporation of titanium-alloy implants in a rabbit intramedullary model. J Bone Joint Surg Am 1995; 77: 1380—1395.
7. Wennerberg A, Albrektsson T, Andersson B, Krol J. A histomorphometric and removal torque study of screw-shaped titanium implants with three different surface topographies. Clin Oral Implants Res 1995; 6: 24—30.
8. Piattelli A, Manzon L, Scarano A, Paolantonio M, Piattelli M. Histologic and histomorphometric analysis of the bone response to machined and sandblasted titanium implants: an experimental study in rabbits. Int J Oral Maxillofac Implants 1998; 13: 805—810.
9. Trisi P, Rao W, Rebaudi A. A histometric comparison of smooth and rough titanium implants in human low-density jawbone. Int Oral Maxillofac Implants 1999; 14: 689—698.
10. Sennerby L, Ericson LE, Thomsen P, Lekholm U, Astrand P. Structure of the bone-titanium interface in retrieved clinical oral implants. Clin Oral Implants Res 1991; 2: 103—111.
11. Cibirka R, Razzoog M, Lang B. Critical evaluation of patient responses to dental implant therapy. Journal of Prosthestic Dentistry 1997; 78: 574—581.
12. DuCoin J. Dental implant hygiene and maintenance. Home and professional care. Journal of Oral Implantology 1996; 22: 72—75.
13. Myers Kracher C, Schmeling Smith W. Oral health maintenance of dental implants: a literature review. The Dental Assistant 1998: 2—14.
14. Steflik D, Lake F, Sisk A, Parr G, Hanes P, Davis H, Adams B, Yavari J. A comparative investigation in dogs: 2-year morphometric results of the dental implant-bone interface. Int J Maxillofac Implants 1996; 11: 15—25.
15. Deporter DA, Watson PA, Pilliar RM, Pharoah M, Smith DC, Chipman M, Locker D, Rydall A. A prospective clinical study in humans of an endosseous dental implant partially covered with a powder-sintered porous coating: 3- to 4-year results. Int J Oral Maxillofac Implants. 1996; 1: 87—95.
16. Walmsley AD, Frame JW. Implant supported overdentures — the Birmingham experience. J Dent 1997; 25: 43—47.
17. Chiapasco M, Gatti C, Rossi E, Haefliger W, Markwalder T. Implant-retained mandibular overdentures with immediate loading. A retrospective multicenter study on 226 consecutive cases. Clin Oral Implants Res 1997, 1: 48—57.
18. Deporter D, Watson P, Pharoah M, Levy D, Todescan R. Five- to six-year results of a prospective clinical trial using the Endopore dental implant and a mandibular overdenture. Clin Oral Implants Res 1999; 2: 95—102.
19. Stellingsma C, Meijer H, Raghoebar G. Use of short endosseous implants and an overdenture in the extremely resorbed mandible: a five-year retrospective study. J Oral Maxillofac Surg 2000; 4: 382—387.

20. Smedberg J, Nilner K, Frykholm A. A six-year follow-up study of maxillary overdentures on osseointegrated implants. Eur J Prosthodont Restor Dent 1999; 2: 51—56.
21. Gatti C, Haefliger W, Chiapasco M. Implant-retained mandibular overdentures with immediate loading: a prospective study of ITI implants. Int J Oral Maxillofac Implants 2000; 3: 383—388.
22. Hellem S, Karlsson U, Almfeldt I, Brunell G, Hamp S, Astrand P. Nonsubmerged implants in the treatment of the edentulous lower jaw: a 5-year prospective longitudinal study of ITI hollow screws. Clin Implant Dent Relat Res 2001; 1: 20—29.

Kiitokset
Erityisesti haluan kiittää professori Risto Kotilaista hänen jatkuvasta tuestaan välillä lähes epätoivoiselta tuntuneessa kotimaisen implanttijärjestelmän kehittelytyössä . Kiitän myös tutkimusryhmäämme, jonka jäsenet löytyvät alkuperäisjulkaisujemme nimistä.

Kari Luotio,
HLL, Dr.Med.
Osfix Oy
PL 14, 47200 Elimäki
kari.luotio@osfix.fi

Hyväksytty julkaistavaksi 8.10.2001

Osfix-hammasimplanttiin liittyvät esitykset* ja julkaisut

1998

*Luotio K, Ryhänen J, Petrelius U, Kotilainen R. The clinical follow-up of the Osfix dental implant system: pilot results after one year.
— 22nd Annual Conference of European Prosthodontic Association (EPA). 1998, Turku, Suomi.
— The XIV Congress of European association for Cranio Maxillofacial Surgery. 1.—5.9.1998, Helsinki, Suomi.
— 4th European Symposium on Oral Surgery. 1—4.10.1998, Berliini, Saksa.

Vallittu P, Luotio K. Effect of cobalt-chromium surface casting on resistance to deflection fatigue and surface hardness of titanium. Int J Prosthod 1996.

Luotio K. Kotimainen implanttijärjestelmä Osfix Oy:ltä. Hammasteknikko 1998; 4: 4—6.

Luotio K, Kotilainen R, Petrelius U, Ryhänen J. Clinical observations on dental implant system "Osfix". Clinical Implantology and Stomatology (Pietari, Venäjä) 1998; 3: 14—21 (venäjäksi).

1999

*Luotio K. Mandibular complete denture stabilization with dental implants.
— 1st Baltic symposium on osseointegrated implants. Riika, Latvia 6.—7.10.1999.

*Luotio K. Osfix System.
— Florida Academy of Dental Implantology. 15.—23.10.1999, USA.

2000

*Luotio K, Kotilainen R, Vesanen H, Hanhela M. Immediate implantation with sandblasted titanium implants; an animal experiment.
— 6th joint symposium Rostoc —Riika. 26.—27.5.2000 Riika, Latvia.
— EACMFS congress. 5.—9.2000 Edinburg, Skotlanti.
— EAO 9th annual scientific congress. 14.—16.10.2000 Amsterdam, Hollanti.
— 20th National and 13th International Congress — Sociedad Espanola de Implantes. 15.—17.6.2000, Alicante, Espanja.

*Luotio K, Ryhänen J, Petrelius U, Kotilainen R, Hanhela M. The Osfix dental implant system — a 3-years follow-up study.
— Otrais Latvijas zobarstniecibas kongress. 4.—5.10.2000 Riika, Latvia.

*Luotio K, Skagers A, Zigurs G, Jansen P, Salms T, Lappi T, Danilovs S. First experience with BiOsfix dental implants.
— Otrais Latvijas zobarstniecibas kongress. 4.—5.10.2000 Riika, Latvia.

Luotio K, Kotilainen R, Petrelius U, Ryhänen J, Hanhela M. Fast Hundertprozentig. Implantologie Journal 2000, 1: 69—75.

Luotio K, Kotilainen R, Vesanen H, Hanhela M. Auf die Insertionstiefe kommt es ein. Tierexperimentelle Studie zur Sofortimplantation mit Osfix -Titanimplantaten. Implantologie Journal 2000; 2: 90—96.

Luotio K, Turunen J, Hanhela M: Besser lachen und kauen. Implantate, Lebensqualität und Mundhygiene. Implantologie Journal 2000; 3: 68—74.

Luotio K, Kotilainen R, Petrelius U, Ryhänen J, Hanhela M. La eficacia de un sistema de implantes osteointegrados. Exito en la casi totalidad de los casos. Labor dental clinica 2000; 4: 121—123.

Luotio K, Kotilainen R, Vesanen H, Hanhela M. La implantacion inmediata con implantes de titano Osfix. Un experimento con animales de laboratorio. Labor dental clinica 2000; 5: 158—160.

2001

Luotio K, Kotilainen R, Petrelius U, Ryhänen J, Hanhela M. The Osfix dental implant system — a three-year follow-up study. Independent Dentistry 2001; 1: 73—76.